

# ЭФФЕКТИВНОСТЬ ПРОТЕФЛАЗИДА® СУППОЗИТОРИИ в локальной комплексной терапии вагинитов и цервицитов

ГРИЩЕНКО О.В., БОБРИЦКАЯ В.В.

Харьковская медицинская академия последипломного образования, г. Харьков, Украина

В настоящее время инфекционно-воспалительные заболевания нижнего отдела половой тракта занимают лидирующее положение в структуре гинекологической патологии. Вагинальные инфекции чрезвычайно распространены, особенно среди женщин репродуктивного возраста. По данным большинства исследователей последнего десятилетия, воспалительные заболевания нижнего отдела половой тракта — вагиниты и цервициты относят к микст-инфекциям, важнейшими возбудителями которых являются ассоциации грамположительных и грамотрицательных аэробных и анаэробных бактерий. Среди аэробных условно-патогенных микроорганизмов, вызывающих неспецифические вагиниты и цервициты, часто идентифицируют *E.coli*, *Staphylococcus aureus*, *Streptococcus* группы В, *Enterococci*, к которым нередко присоединяются такие анаэробы, как *Atopobium vaginae*, *G.vaginalis*, *Mobiluncus*, *Fusobacterium*, либо внутриклеточные микроорганизмы — *M.hominis*, *U.urealyticum*, которые в норме присутствуют во влагалище и в ряде случаев могут стать причиной воспалительных заболеваний [1, 4, 8].

Кроме того, как свидетельствует анализ литературы, немаловажная роль в развитии хронических воспалительных процессов влагалища и шейки матки принадлежит специфическим микробным агентам — *Trichomonas vaginalis*, *Neisseria gonorrhoeae*, *Chlamidia trachomatis*, передающимся половым путем, и вирусам — *Herpes simplex virus*, *Cytomegalovirus*, *Human papillomavirus*, нередко сочетающимся между собой. Например, урогенитальный хламидиоз, вызываемый облигатным внутриклеточным паразитом, часто ассоциируется с вирусом герпеса, уреоплазмой и грибами, *Trichomonas vaginalis* — с условно-патогенными микроорганизмами и грибами *Candida albicans*. Инфицирование *Ureaplasma urealyticum* повышает риск заражения вирусом папилломы человека (ВПЧ) в 4,7 раза. Вирус папилломы человека, индуцируя изменения структуры эпителия, создает предпосылки для манифестации вирусных, бактериальных, протозойных, грибковых и других инфекций [2, 3].

Доказано, что наличие микст-инфекции сопровождается формированием новых микробиоценозов, в которых происходит селекция персистирующих штаммов. Это создает условия для хронизации процесса, обуславливает трудность диагностики и лечения, увеличивает риск осложнений [2, 9, 16].

Длительное течение вагинальных микст-инфекций, отсутствие лечения могут привести к диспластическим заболеваниям шейки матки, вульвы, быть источником хронических воспалительных заболеваний органов малого таза, спаечного процесса, функциональных

и органических последствий хронического воспаления. Кроме того, хронические инфекции влагалища и шейки матки связаны с высоким уровнем дискомфорта и снижением качества жизни. Среди указанных заболеваний наиболее распространенными являются воспалительные заболевания влагалища — вагиниты (62,7 %) и воспалительные заболевания шейки матки — цервициты (51,3 %). При этом в 2/3 случаев отмечается их затяжное рецидивирующее течение. С одной стороны, это связано с многообразием этиологических факторов, приводящих к развитию вагинитов и цервицитов, — бактериальных, вирусных, грибковых возбудителей и их ассоциаций с развитием микст-инфекций (60–70 %), имеющих тяжелое течение и трудно поддающихся терапии. С другой стороны — ослабление местного иммунитета, нарушение кровоснабжения подлежащей стромы и клеточного обновления эпителиального пласта шейки матки также способствуют рецидивированию процесса и его хронизации [7, 9].

Хронические вагиниты и цервициты нередко приводят к значительному ухудшению репродуктивного здоровья женщины, что обусловлено развитием таких осложнений, как нарушение менструального цикла, восходящее инфицирование вышележащих отделов генитального тракта, невынашивание беременности, преждевременные роды, бесплодие. Они повышают риск реализации онкогенного потенциала вирусов и развития неопластического процесса в шейке матки, способствуют возникновению инфекционных осложнений после хирургических вмешательств на органах малого таза, увеличивают вероятность инфицирования возбудителями, передаваемыми половым путем [4, 12].

Все это диктует необходимость своевременной диагностики данной патологии и определения спектра патогенов, а также поиска новых методов лечения, направленных не только на эрадикацию возбудителя, но и на восстановление местного иммунитета и биотопа влагалища [13, 14]. В исследованиях *in vitro* и *in vivo* было убедительно показано, что в большинстве случаев местное лечение вагинальных инфекций столь же эффективно, как и пероральное лечение; оно обеспечивает более высокую локальную концентрацию лекарств с меньшим количеством лекарственных взаимодействий и побочных эффектов. Кроме того, появление устойчивости микроорганизмов к химиотерапии и трудности в лечении рецидивов инфекции поддерживают потребность в более эффективных местных методах лечения [11].

Устойчивость к генитальным инфекциям во многом определяется состоянием местного иммунитета слизистых оболочек урогенитального тракта, продукцией

ими защитных факторов, нормальной микрофлорой органов или тканей, фагоцитарной реакцией, механическим удалением или ферментативным расщеплением повреждающего агента [15].

Эпителиальные клетки слизистых урогенитального тракта женщины секретируют иммуноглобулины, основным из которых является секреторный иммуноглобулин А (sIgA). Связываясь с микроорганизмами, он задерживает их присоединение к поверхности клеток и вместе с неспецифическими факторами иммунитета обеспечивает защиту слизистых оболочек от бактерий и вирусов [13].

Также к защитным факторам, обеспечивающим местный иммунитет, относится лизоцим. Он синтезируется нейтрофилами, определяется в вагинальной жидкости и в слизи шейки матки. Как энзим из класса гидролаз, он обладает способностью лизировать пептидогликан на клеточной стенке грамположительных бактерий. Лизоцим может уничтожать бактерии с помощью неферментных механизмов, а также обладает способностью блокировать внедрение вирусов в клетку и их дальнейшую репликацию [2, 7].

Следующим фактором является  $C_3$  — центральный компонент системы комплемента, белок острой фазы и важная часть защитной системы против чужеродных агентов, составляющая около 70 % всех белков системы комплемента. Его активация поддерживает фагоцитоз, увеличивает проницаемость стенок сосудов, хемотаксис лейкоцитов и соединение антигенов с антигеном. Характерной особенностью реакций активации комплемента является то, что каждый продукт предыдущей реакции служит катализатором дальнейшего этапа активации, что обуславливает быстрое многократное усиление влияния первичного стимула.  $C_3$  является предшественником синтеза интерферона (ИФН), в том числе и в отделяемом половых путей.

Современной наукой активно изучается местный иммунитет слизистых оболочек и их способность вырабатывать различные факторы, определяющие барьерную функцию эпителия. Установлено, что нарушение местного иммунитета на уровне слизистой оболочки может быть причиной анаэробных вагинитов, а также резистентных к терапии состояний, вызванных условно-патогенной флорой и вирусами [10, 14, 16].

Поиск оптимальных средств местной терапии, одновременно воздействующих на разные механизмы этиопатогенетического процесса, изучение их практической эффективности остаются актуальными на сегодняшний день. В этой связи обращает на себя внимание Протефлазид® суппозитории — лекарственный препарат в форме вагинальных свечей, обеспечивающий местное мультитаргетное действие: прямое противовирусное, иммуностропное, апоптозмодулирующее и антиоксидантное [6, 7, 12].

Действующее вещество (флавоноиды) ингибирует синтез ДНК и РНК вирусов в инфицированных клетках за счет угнетения активности вирусоспецифических ферментов, обеспечивая прямое противовирусное действие; репликация вируса становится невозможной.

В дополнение к прямому противовирусному действию Протефлазид® суппозитории способствует нормализации факторов местного иммунитета (лизоцим, секреторный IgA, C3-компонент комплемента), повышая неспецифическую защиту слизистой влагалища и шейки матки, что приводит к более быстрой элиминации различных возбудителей генитальной инфекции и препятствует реинфицированию. Применение препарата Протефлазид® суппозитории позволяет также устранить дисбиотические нарушения микрофлоры половых путей, восстановить нормальный биотоп влагалища, а также ускорить регенеративный процесс эпителия слизистой оболочки. Препарат также препятствует накоплению продуктов перекисного окисления липидов (угнетает свободнорадикальные процессы) и является модулятором апоптоза, способствуя элиминации инфицированных клеток [5, 7].

Кроме местной вагинальной формы, Протефлазид® выпускается также в виде капель для орального применения, что при необходимости (например, при ВПЧ-ассоциированных заболеваниях) позволяет сочетать местное и системное лечение, повышая его эффективность [6].

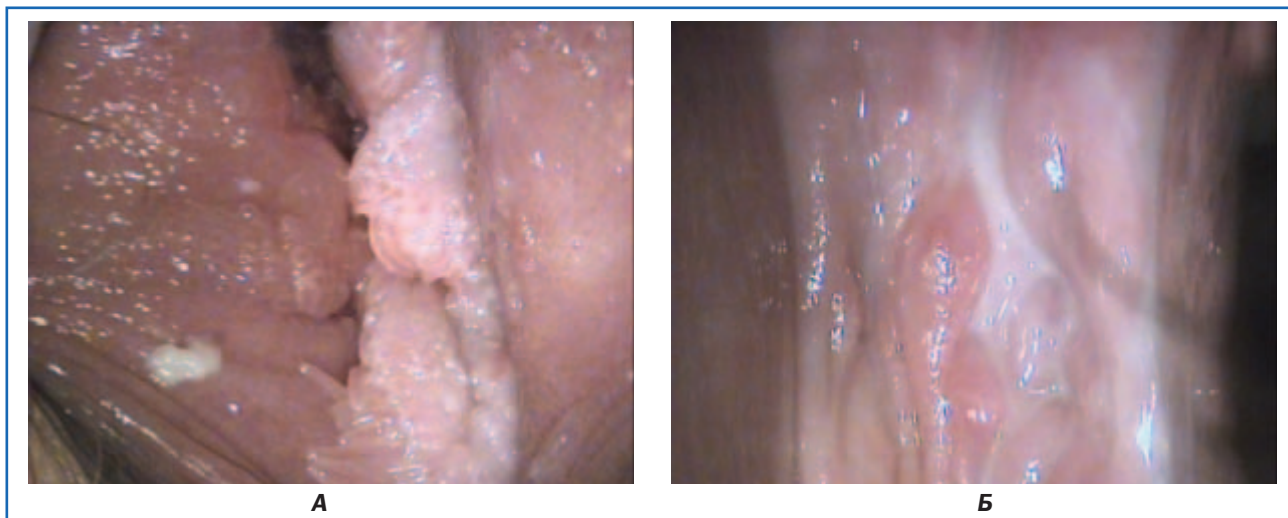
На сегодняшний день мы имеем положительные результаты использования препарата Протефлазид®. Приводим несколько клинических случаев.

#### **Кондилломы влагалища в сочетании с вагинитом (1-й клинический случай)**

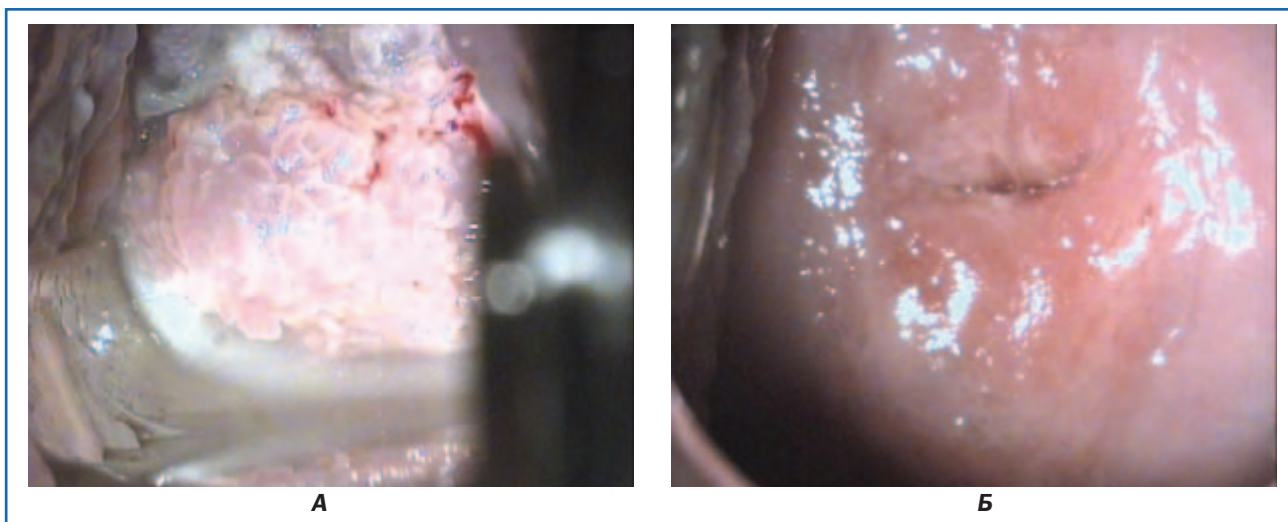
Пациентка А., 35 лет, обратилась с жалобами на зуд, жжение в области половых органов.

Дискомфорт в области влагалища ощущает в течение двух недель. В анамнезе — рецидивирующий вагинит, лечила комплексными антибактериальными и антимикотическими препаратами. Объективно — при осмотре *per speculum* — множественные остроконечные кондилломы влагалища, преддверия влагалища. Слизистая оболочка умеренно гиперемирована, выделения светлые, обильные. Шейка матки с явлениями цервицита. Кольпоскопия: множественные кондилломы влагалища, цервицит (рис. 1А). Дополнительные исследования: результаты бактериологического исследования — выделена *E.coli* 10<sup>5</sup>, *Enterococcus* 10<sup>4</sup>. Специфические возбудители выделены не были. Вирусологическое исследование методом полимеразной цепной реакции (ПЦР): выделены ВПГ I и ВПГ II, ВПЧ типов 6, 11, 33 с вирусной нагрузкой от 4 до 6 lg.

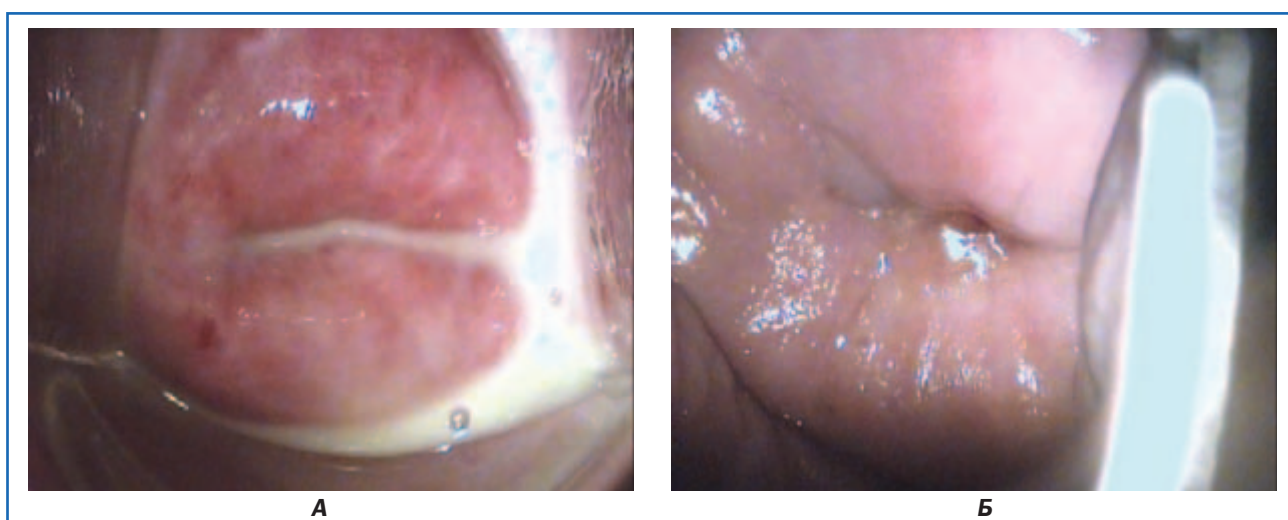
Выполнена диатермокоагуляция кондиллом, пациентка получила суппозитории Протефлазид®, по 1 суппозиторию 2 раза в сутки 15 дней в цикле, повторно еще в двух циклах (3 месяца). Одновременно в течение 3 месяцев непрерывно получала Протефлазид® капли по 15 капель 2 раза в день. Дополнительной антибактериальной терапии не назначали. Контрольный осмотр осуществляли через 1,5; 3 (рис. 1Б) и 6 месяцев. При контрольных осмотрах констатировано клиническое выздоровление на фоне проводимой терапии. Инфектологическое обследование проведено через 1,5; 3 и 6 месяцев. При проведении бактериологического исследования патогенной и условно-патогенной флоры не выявлено,



**Рисунок 1. Пациентка А. (1-й клинический случай). Кондиломы влагалища: А — до лечения; Б — после радиоволновой обработки и курса суппозиториев Протефлазид®: нормальная слизистая, отсутствие рубцовой ткани, рецидива кондиллом**



**Рисунок 2. Пациентка Т. (2-й клинический случай). Кондиломы шейки матки, дисплазия шейки матки CINII: А — до начала терапии; Б — после радиоволновой эксцизии и двух курсов терапии суппозиториями Протефлазид®: нормальная кольпоскопическая картина**



**Рисунок 3. Пациентка М. (3-й клинический случай). Неспецифический вагинит, монотерапия суппозиториями Протефлазид® — курс 20 суппозиториев: А — до начала терапии; Б — кольпоскопическая картина после 20 суток терапии: исчезновение воспалительной реакции слизистой, патологических влагалищных выделений**



вирусологическое исследование показало уменьшение вирусной нагрузки ВПЧ до 1–2 Ig за 1,5 месяца, ПЦР ВПГ I и II типа отрицательны. Рецидива кондилом через 6 месяцев не наблюдали. С целью профилактики рецидивов пациентке рекомендованы повторные профилактические курсы по 2–3 месяца Протефлазид® капли по 15 капель 2 раза в день, суппозитории — не менее 15 в одном цикле.

### **Кондилломы шейки матки, дисплазия шейки матки CIN II (2-й клинический случай)**

Пациентка Т., 32 года. Жалоб не предъявляла, на приеме у гинеколога не была в течение 2,5 года, находилась в отпуске по уходу за ребенком. Явилась для профилактического осмотра. Во время беременности была проведена кольпоскопия, диагностирована дисплазия шейки матки CIN I, цитограмма с признаками воспаления, метаплазия эпителия. Был рекомендован контрольный осмотр после родов, пациентка не выполнила рекомендаций, ссылаясь на занятость домашними делами.

При проведении кольпоскопии обнаружены кондиломы шейки матки, CIN II (рис. 2А). ПЦР ВПЧ выявила наличие 45-го, 59-го типов, вирусная нагрузка 4 Ig, бактериологическое исследование — *Streptococcus fecalis* 10<sup>3</sup>, выделена ПЦР *Ureplasma urealiticum*. Цитограмма — метаплазия эпителия, койлоцитоз.

Выполнена радиоволновая конизация шейки матки, результат гистологического исследования — кондиломы шейки матки, эндоцервикоз. После конизации пациентка получала на протяжении 3 месяцев суппозитории Протефлазид® по 1 свече 2 раза в день 14 дней каждого месяца и Протефлазид® капли по 15 капель 2 раза в день постоянно. С целью лечения уреаплазмы и с учетом чувствительности патологической микрофлоры назначен антибиотик группы макролидов по 3 млн 2 раза в день 10 дней. Через 3 месяца проведено контрольное инфектологическое исследование: результаты были отрицательны. ВПЧ не был выделен, слизистая интактна (рис. 2Б). Пациентке рекомендованы профилактические курсы Протефлазида®, контрольные осмотры 1 раз в 6 месяцев.

### **Неспецифический вагинит (3-й клинический случай)**

Пациентка М., 26 лет, обратилась с жалобами на обильные выделения, чувство умеренного жжения во влагалище. Проведена кольпоскопия; данные клинического исследования подтвердили предварительный диагноз неспецифического вагинита (рис. 3А). Бактериологическое исследование: *E.coli* 10<sup>4</sup>, *Enterococcus fecalis* 10<sup>3</sup>, *Peptostreptococcus* 10<sup>5</sup>.

Проведена монотерапия суппозиториями Протефлазид® — по 1 суппозиторию 1 раз в день, курс 20 суппозиториями. Дополнительная антибактериальная терапия не назначалась. Контрольный осмотр после курса терапии: неизменная слизистая, нормальные, умеренные влагалищные выделения (рис. 3Б). Контрольное бактериологическое исследование не обнаружило патогенной микрофлоры, выделены *Lactobacillus* 10<sup>3</sup>.

Таким образом, препарат Протефлазид® проявляет разностороннее действие, направленное на возбудителей патологических процессов, способствует нормализации местных процессов в нижних отделах репродуктивного тракта.

### **Выводы**

Суппозитории Протефлазид® являются высокоэффективным препаратом этиопатогенетического действия, применение которого необходимо в комплексе лечения вирусных поражений влагалища и шейки матки, а также микст-инфекций различного генеза.

Суппозитории Протефлазид® можно применять после электрохирургического лечения дисплазий шейки матки различной степени тяжести, кондилом влагалища и шейки матки. Курс суппозиториями — не менее 14 дней в цикле, с повторением не менее 3 менструальных циклов (с учетом циклов развития ВПЧ и иммунологической устойчивости ВПГ). Для женщин в менопаузе — не менее 3 месяцев лечения по аналогичной схеме. Применение одновременно вагинальной и пероральной формы Протефлазида® увеличивает эффективность лечения и обеспечивает отсутствие рецидивов заболевания. Протефлазид® капли принимают по 15 капель 2 раза в день в течение 3 месяцев непрерывно.

Суппозитории Протефлазид® могут использоваться как монотерапия при неспецифических кольпитах, о чем свидетельствует опыт клинического применения, а также объективные методы исследования после проведения минимального курса терапии — 20 суппозиториями. Препарат обладает высоким комплайенсом; монотерапия снижает общие затраты на лечение заболевания.

Суппозитории Протефлазид®, как монотерапия, так и в сочетании с Протефлазид® капли, могут быть рекомендованы к широкому применению в отечественной практике.

### **Список литературы**

1. Аполихина И.А. Цервициты и вагиниты: практические решения. Эффективная фармакотерапия. Акушерство и гинекология. 2017. № 13. С. 26-33.
2. Бенюк В.О., Щерба О.А. Особливості функціонального стану слизової оболонки піхви та шийки матки за умов микст-інфекції. Здоров'я жінки. 2013. № 3 (79). С. 71-75.
3. Годлевська Н.А., Старовер А.В. Клінічна ефективність місцевого застосування вагінальних супозиторіїв Протефлазид® у лікуванні цервікальної інтраепітеліальної неоплазії легкого та помірного ступенів, зумовленої вірусом папіломи людини. Здоров'я жінки. 2017. № 2 (118). С. 55-60.
4. Додова Е.Г., Аполихина И.А., Горбунова Е.А., Бородина Е.А. Комплексное лечение воспалительных заболеваний нижних отделов генитального тракта у женщин. Акушерство и гинекология. 2015. № 6. С. 129-135.
5. Инструкция по применению препарата Протефлазид®. [https://medi.ru/instrukciya/proteflazid\\_11446](https://medi.ru/instrukciya/proteflazid_11446)
6. Камінський В.В., Суханова А.А., Шалько М.Н., Суменко В.В., Лавренюк Ю.В. Порівняльна оцінка

результативності різних схем застосування природних флавоноїдів протефлазиду в терапії цервікальної інтраепітеліальної неоплазії (CIN) легкого та помірного ступеня, асоційованих із генітальною папіломовірною інфекцією. *Здоровье женщины*. 2019. № 1 (137). С. 48-54.

7. Каминский В.В., Чернышов В.П., Гриневиц А.И., Бенюк В.А., Корнацкая А.Г., Шалько М.Н., Усевич И.А., Ревенько О.Е., Шепетько М.В., Соломаха Л.Н. Протефлазид® и локальный иммунитет при заболеваниях, обусловленных вирусами папилломы человека, герпесвирусами и смешанной урогенитальной инфекцией. *Здоровье женщины*. 2016. № 2 (108). С. 67-68.

8. Рогожина И.Е., Нейфельд И.В., Столярова У.В., Скупова И.Н. Оптимизация лечения женщин с рецидивирующими неспецифическими вагинитами и цервицитами. *Инфекционные болезни: новости, мнения, обучение*. 2017. № 1. С. 70-75.

9. Татарчук Т.Ф. Современный подход к терапии неспецифических вагинитов. *Репродуктивна ендокринологія*. 2015. № 2 (22). С. 126-129.

10. Broggi A., Granucci F., Zanoni I. Type III interferons: Balancing tissue tolerance and resistance to pathogen invasion. *J. Exp. Med.* 2020 Jan 6. 217 (1). e20190295.

11. Campisciano G., Zanotta N., Licastro D., De Seta F., Comar M. *In vivo* microbiome and associated im-

mune markers: New insights into the pathogenesis of vaginal dysbiosis. *Scientific Reports*. 2018. 8. 2307.

12. Matyash V., Grynevych O., Broun T. Proteflazid®: treatment of herpesvirus and mixed infections. Meta-analysis of clinical trials results. <https://www.ncbi.nlm.nih.gov/pubmed/29813042>

13. Melis G.B., Piras B., Marotto M.F. et al. The stimulation of the vaginal immune system with short-term administration of a vaginal gel containing fraction of *Propionibacterium acnes*, hyaluronic acid and polycarbophil is efficacious in vaginal infections dependent on disorders in the vaginal ecosystem. *Gynecol. Endocrinol.* 2018. 34 (10). 880-883.

14. Palmeira-de-Oliveira R., Palmeira-de-Oliveira A., Martinez-de-Oliveira J. New strategies for local treatment of vaginal infections. *Adv. Drug. Deliv. Rev.* 2015. 92. 105-22.

15. Iversen M.B., Ank N., Melchjorsen J., Paludan S.R. Expression of Type III Interferon (IFN) in the Vaginal Mucosa Is Mediated Primarily by Dendritic Cells and Displays Stronger Dependence on NF-κB than Type I IFNs. *J. Virol.* 2010. 84 (9). 4579-4589.

16. Murphy K., Mitchell C.M. The Interplay of Host Immunity, Environment and the Risk of Bacterial Vaginosis and Associated Reproductive Health Outcomes. *The Journal of Infectious Diseases*. 2016. 214 (1). 29-35. ■